

1 MISE EN ROUTE

➔ Écoutez la première partie du document et répondez aux questions suivantes :

a) Quels sont les symptômes de Jonas et de sa fille? À quelle fréquence apparaissent-ils ?

b) Que souhaite savoir Jonas ?

➔ Écoutez la deuxième partie du document et répondez aux questions suivantes :

a) Selon le médecin, quelles sont les principales causes de ces symptômes ?

1. _____

2. _____

3. _____

b) Selon le médecin, quelle est la cause correspondant au cas de la fille de Jonas ?

2 BOITE À OUTILS

Complétez la partie « **Autres exemples** » dans la boîte à outils :

1

POUR EXPLIQUER UN ACTE MÉDICAL et RASSURER le patient

➔ Le pronom « **ON** » impersonnel : « **on** peut saigner », « **on** n'est pas encore sous aspirine... »

Décrire

➔ **C'est / ce sont :**
« *c'est plus, je dirais anatomique...* »

➔ **C'est + pronoms relatif :**
« *c'est ce qu'on appelle la tache vasculaire...* »
« *c'est elle qui saigne...* »

➔ **Vous avez la tache vasculaire... » « Il y a une vasodilatation de cette tache vasculaire »**

➔ **Décrire précisément l'anatomie :**

- « *l'épaisseur de la muqueuse est très faible* »,

Autres exemples : _____

- « *un vaisseau qui affleure à l'intérieur* »,

Autres exemples : _____

- « *au niveau du nez* »

Autres exemples : _____

- « *à peine deux centimètres et demi, ...* »

Autres exemples : _____

Expliquer, rassurer

➔ **Présenter des situations, exprimer la conséquence :**

- « si on prend de l'aspirine, **on peut** saigner »,
- « **quand** on est sous anti-coagulants, on peut saigner »,
- « **quand** on fait une poussée hypertensive, on peut saigner »

Autres exemples : _____

➔ **Exprimer une cause :**

- « c'est elle qui saigne, **parce qu'**elle affleure »,
- « **puisque** on n'est pas encore hypertendu, c'est purement anatomique »,
- « **quand** ça arrive déjà depuis l'enfance, c'est que la tache vasculaire... »

Autres exemples : _____

➔ **Illustrer :**

- « si on prend de l'aspirine, **par exemple...** »,
- « C'est-à-dire qu'en fait ce qu'on appelle la tache vasculaire... »

Autres exemples : _____

➔ **Rassurer**

- à l'aide d'adverbes : « c'est **purement** anatomique »

Autres exemples : _____

Autres expressions : _____

3 EN SITUATION !**OPTION A :****Situation :**

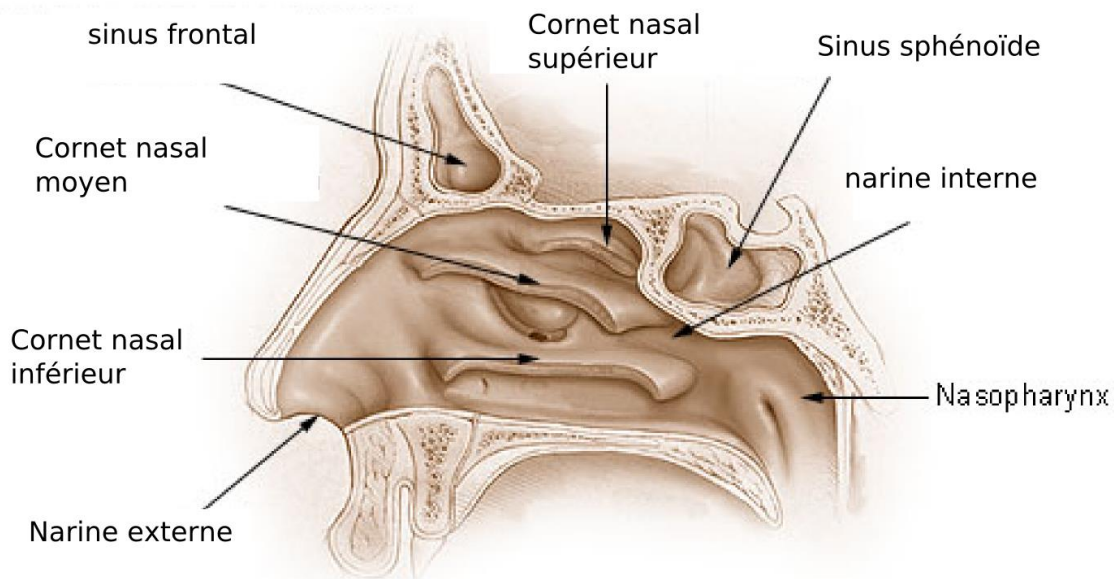
Vous êtes un oto-rhyno-laryngologiste ORL. Vous devez pratiquer une nasofibroscopie sur un-e jeune patient-e afin d'établir votre diagnostic.

Tâche :

À partir des documents de la page suivante, présentez simplement et clairement le protocole d'examen à votre patient-e et à ses parents.

OPTION B :**Tâche :**

1. Choisissez une intervention chirurgicale ou procédure médicale assez simple, dans le domaine de santé que vous souhaitez.
2. Recherchez un document visuel qui illustre cette intervention (schéma, images, etc.)
3. Préparez une explication de ce protocole d'examen en listant les étapes et les principales indications.
4. À partir des documents préparés, présentez oralement, simplement et clairement, la procédure choisie. (NB : ne lisez pas un texte rédigé, mais exprimez-vous à partir de vos notes.)

DOCUMENT 1 :

https://commons.wikimedia.org/wiki/File:Illu_nose_nasal_cavities.png

DOCUMENT 2 : La nasofibroscopieDescription :

- Exploration visuelle de l'ensemble des fosses nasales (septum, cornets, muqueuse), du pharynx et du larynx, à l'aide d'une fibre optique.
- Examen de courte durée (quelques minutes)
- Pratiquée dans le cabinet de l'ORL, sur le fauteuil de consultation.

3

Indications :

- Permet le repérage des pathologies des zones explorées, notamment :
 - les lésions bénignes ou malignes
 - les abcès
 - les infections
 - les inflammations de la muqueuse
 - les corps étrangers
- Permet le diagnostic de certaines pathologies, dont :
 - un reflux gastro-oesophagien chez l'enfant
 - un trouble de la déglutition
 - une obstruction nasale

Déroulement de la procédure :

- Explications préalables (afin d'empêcher des mouvements intempestifs du patient pendant l'acte)
- Anesthésie locale (spray xylocaïne) pour les enfants
- Introduction d'une fibre optique fine dans une des narines du patient
- Guidage de la fibre optique jusque dans l'arrière de la gorge : exploration des structures anatomiques de chaque zone
- Retrait de la fibre optique

Conséquences possibles :

- Déclenchement du réflexe nauséux
- Sensation d'étouffement
- Dysphonie passagère
- Sensation désagréable